

# DESCOMPRESIÓN ORBITARIA POR ENDOSCOPIA NASAL EN LA ORBITOPATÍA TIROIDEA. PRESENTACIÓN DE UN CASO

Autores.

Dra. María Cáceres Toledo.<sup>1</sup>

Dr. Omar López Arbolay.<sup>2</sup>

Dra. Odalys Cáceres Toledo.<sup>3</sup>

SERVICIO DE OFTALMOLOGÍA. HOSPITAL HERMANOS AMEJEIRAS  
LA HABANA. CUBA.

1: Especialista de Segundo Grado en Oftalmología. Profesora Auxiliar.

2: Especialista de Segundo Grado en Neurocirugía. Doctor en Ciencias Médicas

3: Especialista de Primer Grado en Oftalmología. Instructor

## Abstract

Thyroid Orbitopathy (TO) is characterized by exophthalmos, palpebral retraction and compressive optic neuropathy (CON) in the more severe cases. Orbital decompression surgery is carried out in these cases to preserve vision. The study presents a 56 year-old masculine patient, who is a smoker with hypertension. In 2009, he was diagnosed with Graves' disease with a slight TO that progressed to severe TO with CON, after he was treated with radioactive Iodine to control hyperthyroidism. An orbital decompression surgery by nasal endoscopy was carried out with excellent visual and aesthetic results.

Objectives: To show the results of the orbital decompression by endonasal endoscopy, besides the analysis of the complications and factors associated with TO progression in this patient.

The results of the surgery were satisfactory, as regard to the exophthalmos and the intraocular pressure decrease plus the visual acuity, color vision and visual field improvement. He suffers strabismus after surgery.

We concluded that the surgery results were satisfactory in this patient and strabismus was a complication after surgery. Smoking and iatrogenic hypothyroidism were the factors worsening the thyroid Orbitopathy.

Key words. CON, orbital decompression by endonasal endoscopy results, strabismus

## INTRODUCCIÓN

La orbitopatía tiroidea, se caracteriza por: exoftalmos, retracción palpebral y neuropatía óptica comprensiva (NOC) en los casos más severos. La descompresión orbitaria se realiza en estos casos para preservar la visión. El síndrome compresivo del ápex orbitario (SCA), es un cuadro severo, que afortunadamente padecen pocos enfermos. En estos casos, predomina el engrosamiento de los músculos en el vértice de la órbita, los cuales alcanzan hasta ocho veces su tamaño normal, por lo que comprimen el nervio óptico. La agudeza visual (AV) está muy afectada (0.2 o menos), con déficit marcado de la visión a color (VC) y escotomas cecocentrales en el campo visual (CV).<sup>1-8</sup> La Resonancia Magnética Nuclear (RMN) y la Tomografía Axial computadorizada son de gran utilidad en el diagnóstico del SCA y en el abordaje quirúrgico de cada caso.<sup>9-10</sup>

La cirugía descompresiva de la órbita es un tratamiento quirúrgico agresivo, pero necesario para preservar la visión en los casos con OT severa y NOC.<sup>1-4,11-15</sup> El estrabismo restrictivo posquirúrgico, es una de las complicaciones de esta cirugía, debido al desplazamiento de la grasa y los músculos hacia las cavidades perinasales vecinas.<sup>14, 15</sup>

En nuestro hospital se ha avanzado desde el abordaje más agresivo como el transcraneal hasta los menos invasivos como el orbitario anterior y el endoscópico.<sup>16,17</sup> La visualización de las estructuras anatómicas a través del endoscopio, permite la remoción ósea completa de la pared medial e inferior y la apertura de la periórbita, para permitir el desplazamiento de la grasa y músculos extraoculares hacia las cavidades perinasales vecinas.<sup>11-13</sup>

Los resultados de esta cirugía fueron considerados como satisfactorios, si el exoftalmos, disminuía dos a tres milímetros (mm), con respecto a la medida del examen preoperatorio, realizada con el exoftalmómetro de Hertel y si la AV mejoraba dos a tres décimas de la cartilla de Snellen, a los 7 a 10 días de evolución posquirúrgica.

Se presenta un caso con diagnóstico de OT severa y SCA bilateral, con el objetivo de mostrar los resultados de la descompresión orbitaria por endoscopia endonasal y su comparación con los obtenidos por otros autores, además del análisis de las complicaciones mas frecuentes, como el estrabismo restrictivo posquirúrgico y algunos factores asociados a la progresión de la OT.

#### PRESENTACIÓN DEL CASO.

Paciente masculino de 56 años de edad, hipertenso y fumador, con un infarto del miocardio a los 45 años. En el 2010, se le diagnosticó la Enfermedad de Graves, con OT ligera y recibió dos dosis de Iodo radiactivo, para el control del hipertiroidismo, que lo llevó al hipotiroidismo iatrogénico. A los dos meses acude a consulta con OT severa del ojo izquierdo (OI) y al mes siguiente del ojo derecho (OD).

Se realizó el examen neurooftalmológico y Resonancia Magnética Nuclear (RMN) de cráneo y órbitas. En la figura 1-A vemos al paciente con exoftalmos y retracción palpebral bilateral severa. La figura 2-A, muestra la RMN, de ambas órbitas, con cortes axiales y coronales y se observa el engrosamiento de los músculos extraoculares, sobretodo de los rectos medios e inferiores, que comprimen los nervios ópticos a nivel del vértice orbitario. La tabla 1 muestra la disminución de la agudeza visual (AV), de la VC y el aumento de la presión intraocular (PIO) en supraducción. En la figura 3, se observan los

escotomas centrales en la perimetría estática central realizada con el Octopus. En este paciente, se diagnostica un SCA, según el interrogatorio, el examen neurooftalmológico y los estudios imagenológicos realizados. Se proscribió el tabaquismo y se inició el tratamiento con seis gramos de metilprednisolona endovenosa, en dos ciclos separados por una semana, sin obtener ningún resultado, por lo que se decidió la descompresión orbitaria por vía endoscópica endonasal, para preservar su visión.

Se realizó la apertura de los senos, esfenoidal, maxilar y etmoidal con remoción ósea total de la pared medial e inferior de ambas órbitas hasta su vértice. La figura 4 muestra la apertura de la periórbita con herniación de la grasa hacia las cavidades vecinas.

El paciente experimentó una gran mejoría de la visión en las primeras 24 horas de la cirugía, pero manifestó diplopia horizontal que desapareció espontáneamente a las 48 horas y reapareció a los 40 días de la cirugía. En la tabla 1, vemos los resultados postoperatorios de la AV, VC, PIO y CV. El estrabismo restrictivo posquirúrgico se corrigió con el uso seis dioptrías prismáticas en el cristal corrector de la visión de lejos y de cerca por separado.

## DISCUSIÓN Y COMENTARIOS

Los resultados de la cirugía descompresiva endoscópica fueron notables en este paciente, lo que coincide con los obtenidos por Metson y Plecher,<sup>11</sup> Asaria et al,<sup>12</sup> Chu et al<sup>13</sup> y en nuestra propia experiencia con una serie de casos operados por este mismo abordaje,<sup>16,17</sup> sin embargo la recuperación de la AV, de la VC y del CV fue más rápida en este paciente. Según nuestro juicio, esto se debió a que la edad de este

paciente es menor que en el resto de los casos reportados con OT y SCA, además de que se realizó una gran resección ósea y de la periorbita hasta el vértice orbitario y a que el procedimiento quirúrgico se realizó en el momento oportuno para evitar el daño irreversible del nervio óptico.

El estrabismo restrictivo posquirúrgico, se presentó en el 10 % de la serie de Metson y Plecher,<sup>11</sup> estos autores realizan la apertura parcial de la periorbita y mantienen algunas franjas de este tejido para evitar la herniación brusca de los tejidos orbitarios hacia los senos perinasales, que es una de las causas del estrabismo restrictivo posquirúrgico. Nosotros seguimos esta sugerencia de Metson y Plecher<sup>11</sup> y no tuvimos esta complicación en la serie de casos operados por este abordaje en el año 1999,<sup>16,17</sup> sin embargo en este paciente la periorbita estaba muy adherida al plano óseo, por lo que no se conservaron las franjas de este tejido, para evitar el prolapso brusco de la grasa hacia el etmoides. (Ver figura 4)

En la serie de Chu et al.<sup>13</sup> no hubo ningún caso con estrabismo posquirúrgico. Según estos autores, la descompresión endonasal selectiva del vértice de la órbita evita esta temida complicación.

El hipotiroidismo iatrogénico y el tabaquismo, empeoraron las manifestaciones clínicas de la OT en nuestro paciente. Varios autores<sup>5,7,8</sup> consideran que los factores que favorecen la progresión de la OT después del radioyodo son: el hábito de fumar, el hipotiroidismo severo y los niveles elevados de anticuerpos antitiroideos. Bartalena y Tanda,<sup>7</sup> proscriben el tabaquismo y recomiendan los esteroides orales, antes y después del tratamiento con radioyodo para evitar la exacerbación de la OT o que empeore la preexistente.

Se concluye que.

1. Los resultados de la descompresión orbitaria por vía endoscópica nasal, fueron satisfactorios en este paciente, con una rápida recuperación visual.
2. En este caso se presentó la complicación posquirúrgica más temida de esta cirugía: el estrabismo restrictivo posquirúrgico.
3. El tabaquismo y el hipotiroidismo iatrogénico fueron los factores asociados que empeoraron la Orbitopatía tiroidea en este paciente.

Se sugiere:

1. El uso de esteroides, antes y después del tratamiento con Iodo radiactivo y proscribir el tabaquismo en los paciente con Enfermedades del tiroides y Orbitopatía Tiroidea.
2. Realizar la descompresión endoscópica selectiva del vértice orbitario para evitar el estrabismo restrictivo posquirúrgico.

Tabla.1. Resultados de la descompresión orbitaria por endoscopia nasal.

Ojo	AV		VC		PIO. S		Exoftalmos	
	PRE	POST	PRE	POST	PRE	POST	PRE	POST
OD	0,2	1.0	14/21	20/21	26	12	25	18
OI	0,08	0,8	1/21	14/21	25	14	26	19

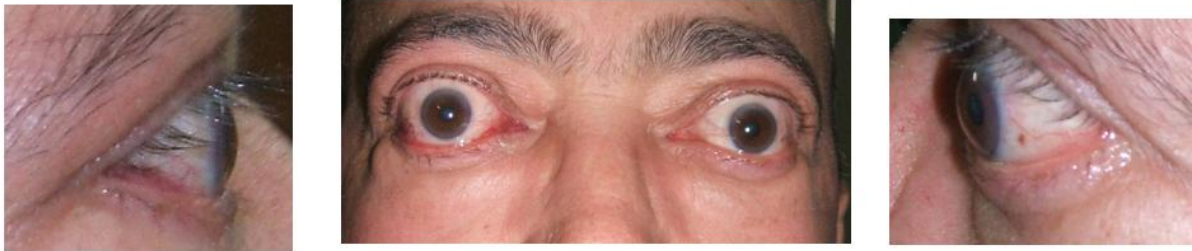AV. Agudeza visual

OD, ojo derecho, OI, ojo izquierdo

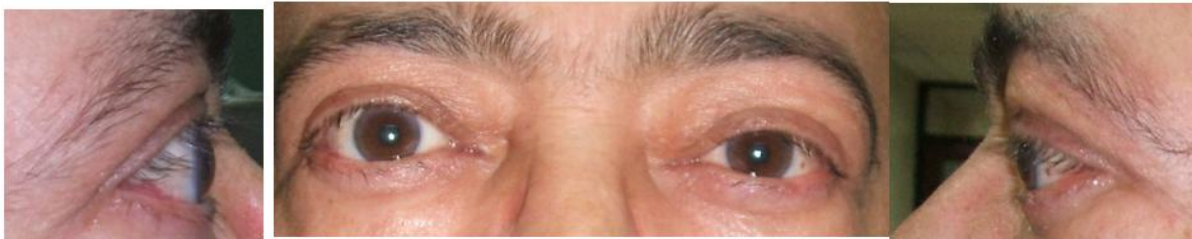PRE. Preoperatorio, POST. Postoperatorio

PIO. S. Presión intraocular en supraducción

Figura 1. RESULTADOS DE LA DESCOMPRESIÓN DEL VÉRTICE ORBITARIO 1-A antes. 1-B después

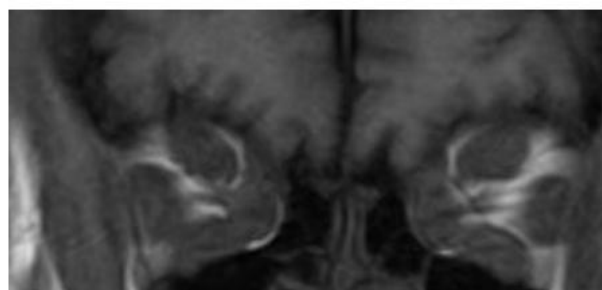
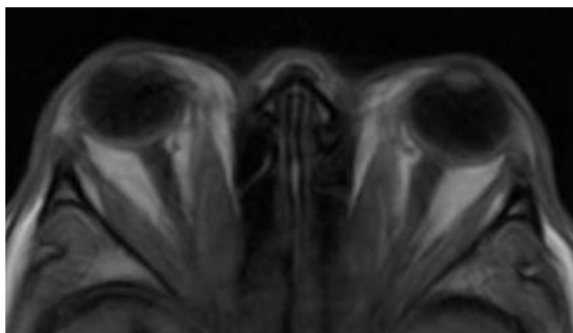


1-A

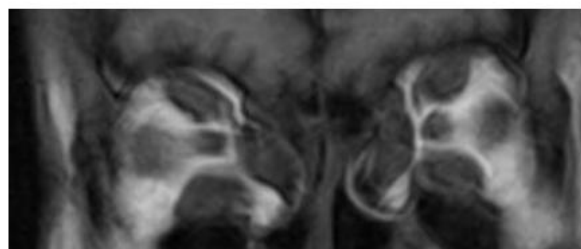
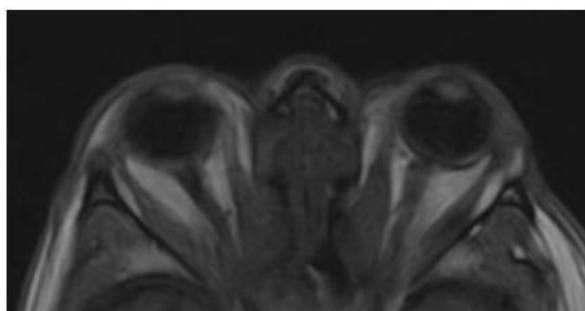


1-B

Figura 2. RMN, Cortes axiales y coronales. 2-A antes, 2-B, después de la cirugía



2-A



2-B

Figura 3. Perimetría computarizada antes y después de la cirugía descompresiva orbitaria. 3- A en el OD, 3-B en OI

Figura 3 A.

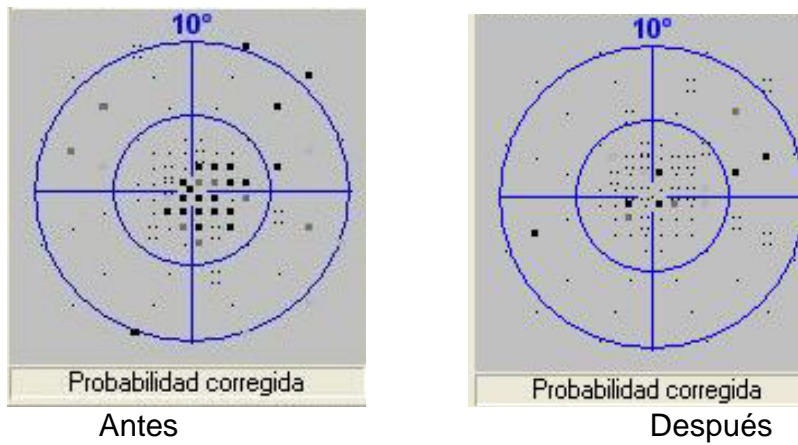


Figura 3B

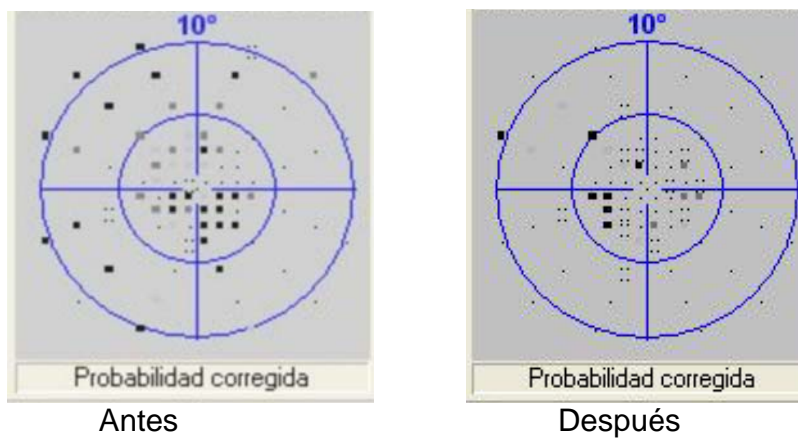
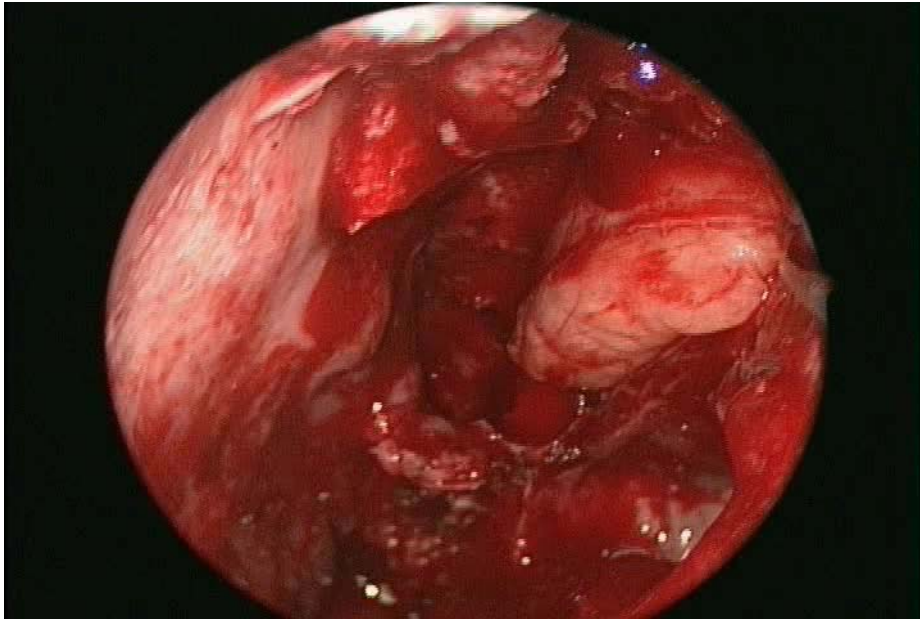


Figura 4. Descompresión endoscópica endonasal. Apertura de la periórbita con herniación de la grasa orbitaria hacia las cavidades perinasales



## REFERENCIAS BIBLIOGRÁFICAS

1. Pérez Moreira JV, Prada Sánchez MC, Coloma Bockos J, et al. Oftalmopatía distiroidea. En: Pérez Moreira JV, Prada Sánchez MC. Patología Orbitaria (tomo 2; capítulo (41). 2002: 949-1.033.
2. Perez Moreiras JV, Prada Sánchez MaC. Orbitopatía Tiroidea. Fisiopatogena, diagnostico y tratamiento. Arch Soc Esp Oftalmol 2003; 78 (8):1-30.
3. Tucker S, Tucker N, Linberg JV. Diseases of the orbit. En Duane's Ophthalmology. Duane's clinical Ophthalmology. 2004. Philadelphia: Lippincott CD-ROM Edition
4. Etezzad-Razavi M, Aboutorabi R, Siamak Zare G, Ramin DaneshvarK, Parvin L, Taghavi M, Taghi Rajabian M. Prevalence and severity of ophthalmic manifestations of Graves' Disease in Mashhad University Endocrine Clinics. Iranian Journal of Ophthalmology 2006;19 (3):1-8
5. Eckstein A, Losch C, Glowacka D. Euthyroid and primary hypothyroid patients develop milder and significantly more asymmetrical Graves ophthalmopathy Br J Ophthalmol 2009; 93:1052-56
6. Ocna N, Bystrica P. Epidemiology of the endocrine orbitopathy. Cesk Slov Oftalmol 2006; 62(6):373-80
7. Bartalena L, Tanda M. Graves' Ophthalmopathy. N Engl J Méd 2009;360:994-1001
8. Rootman J, Dolman PJ. Thyroid Orbitopathy. In: Rootman J. Diseases of the Orbit. Philadelphia: Lippincott Williams & Wilkins 2003: 169-212.

9. Kvetny J, Puhakka KB, Rohl L. Magnetic resonance imaging determination of extraocular eye muscle volume in patients with thyroid-associated ophthalmopathy and proptosis. *Acta Ophthalmol Scand* 2006;84(3):419-23
10. Fabiola E, Rodríguez L, Tovilla J, Soto N, Quiroz M. Características clínicas y topográficas en pacientes con orbitopatía tiroidea. *Rev Mex Oftalmol* 2008; 82(5):281-3
11. Metson R, Pletcher SD. Endoscopic orbital and optic nerve decompression. *Otolaryngol Clin North Am* 2006;39(3):551-61.
12. Asaria RH, Koay B, Elston JS, Bates GE. Endoscopy orbital decompression for thyroid eye disease. *Eye* 1998;12(6):990-5
13. Chu EA, Miller NR, Lane AP. Selective endoscopic decompression of the orbital apex for dysthyroid optic neuropathy. *Laryngoscope* 2009 Jun;119(6):1236-40
14. Ben Simon GJ, Syed HM, Lee S, Wang DY, Schwarcz RM, McCann JD. Strabismus after deep lateral wall orbital decompression in thyroid-related orbitopathy patients using automated hess screen. *Ophthalmology* 2006:16-22
15. Espinosa A, Galán A, Medel R, Alonso T. Estrabismos tras descompresión orbitaria. Características y manejo. *Acta Estrabológica* 2007;36:1-5.
16. Cáceres M, Marqués M, Caballero J, Caballero L. Oftalmopatía tiroidea. Variantes terapéuticas. *Rev Cubana Oftalmol* 2003;17(1). Disponible en: [http://bvs.sld.cu/revistas/oft/vol17\\_1\\_04/oft03104.htm](http://bvs.sld.cu/revistas/oft/vol17_1_04/oft03104.htm).
17. Cáceres M, Márquez M, Córdova G, Caballero Y. Descompresión orbitaria en la Orbitopatía Tiroidea. *Revista Cubana de Oftalmología* 2008; 21(1) [http://bvs.sld.cu/revistas/oft/vol21\\_1\\_08/oftsu108.htm](http://bvs.sld.cu/revistas/oft/vol21_1_08/oftsu108.htm)